Yale Medical Library 193

Aus der Universität-Augenklinik Halle a./Saale
Direktor: Prof. Dr. W. Clausen.

Ein besonderer Fall von Lidmilzbrand.

Inaugural-Dissertation

zur Erlangung der Doktorwürde einer Hohen Medizinischen Fakultät der Martin-Luther-Universität Halle-Wittenberg

vorgelegt von

Günther Kitzig

aus Frankleben.

Halle (Saale) 1935

Buchdruckerei und Verlag Carl Nieft, Bleicherode

Referent: Prof. Dr. Clausen.

In der Universitäts-Augenklinik Halle a/S. konnten wir einen Fall von Milzbrand beobachten, der unter dem Bilde des Milzbrandoedems verlief. Während die Prognose des Darm- und Lungenmilzbrandes eine ausgesprochen schlechte ist, rechnet man beim Hautmilzbrand mit einer Heilung in 80 %, obwohl auch hierbei schwere lokale und Allgemeinsymptome auftreten. Gerade der Lidanthrax kommt relativ selten vor; so fand Killik unter 250 Fällen nur 19 mal eine Infektion, die von der Umgebung des Auges ausging. In unserer Klinik konnte 1924 und 1926 je ein Fall beobachtet werden, doch seit der Zeit nicht wieder. Die also auch in der hallischen Augenklinik festzustellende Seltenheit dieser Form von Anthrax läßt es berechtigt erscheinen, diesen Fall zum Gegenstand einer breiteren Erörterung zu machen.

Es handelt sich bei dem von uns beobachteten Krankheitsbild um einen jungen Mann, den Fleischerlehrling QU. aus A. Er suchte uns erstmalig am 18. März 1935 in der Klinik auf, wobei wir eine starke Schwellung beider Lider des rechten Auges feststellen konnten, die sich auch auf die Schläfen- und Wangengegend fortsetzte. Die Schwellung war bereits derartig hochgradig, daß es nicht gelang, den Bulbus zu Gesicht zu bringen. Wesentliche Schmerzen gab er nicht an, auch machte er zunächst keine verwertbaren Angaben. Bei näherer Besichtigung fanden wir jedoch eine etwa linsengroße rote Stelle in der Mitte des sonst kaum geröteten rechten Oberlides und in der Umgebung deutliche Fluktuation. Die lokalen Hautveränderungen machten durchaus den Eindruck eines Abscesses. Immerhin war auf die erste Untersuchung noch nicht mit Sicherheit zu entscheiden, ob nicht vielleicht doch ein Erysipel vorliegt. Jedenfalls erschien uns nicht nur wegen Einzelheiten der Behandlung, sondern auch zur Sicherung der Diagnose eine stationäre Beobachtung für dringend angezeigt, und wir nahmen daher den Jungen anschließend in unsere Klinik auf.

Am Nachmittag desselben Tages war die Schwellung bei einer Temperatur von 39,2 fast bis zum Kieferwinkel fortgeschritten. Die schnelle Ausbreitung der Schwellung und das ganze Aussehen des Krankheitsbildes ließ jetzt trotz vorhandener Fluktuation kaum mehr daran denken, daß es sich um einen gewöhnlichen Absceß handeln könnte. Wir stellten jetzt den

Patienten Herrn Prof. Clausen vor, der nach Besichtigung der beschriebenen Veränderungen den Hinweis gab, daß es sich dabei nur um 2 Möglichkeiten handeln könnte: entweder müsse es sich um eine Milzbrandinfektion handeln, oder es könne vielleicht auch ein — dann allerdings als atypisch anzusehendes — Erysipel vorliegen; atypisch deswegen, weil hier die teigig geschwollenen Partien beinahe garkeine Rötung aufwiesen. Der Verdacht, daß es sich um eine Milzbrandinfektion handeln dürfte, war jetzt jedenfalls durchaus in den Vordergrund gerückt, und es wurde nun nochmals unter diesem Gesichtspunkt versucht, ob man nicht doch noch nähere anamnestische Daten aus dem Jungen herausbrächte. Wir wiesen den Jungen, der bekanntlich Fleischerlehrling ist, besonders darauf hin, sich zu überlegen, ob er nicht in jüngster Vergangenheit bei der Schlachtung eines kranken Tieres oder bei der Verarbeitung kranken Fleisches dabei gewesen sei. Dabei fiel dem Jungen wieder folgendes ein: Acht Tage bevor er zu uns kam, am 10. März 1935, einem Sonntag Morgen waren sie in ein Nachbardorf gefahren, eine Kuh abzuholen, die bei ihrer Ankunft bereits abgestochen war. Das Tier wurde auf den Wagen verladen und nach ihrem Schlachthaus gebracht, wo es sogleich ausgeschlachtet wurde. Hierbei fiel es auf, daß die Milz geplatzt und das Blut nicht geronnen war. Ein Geselle äußerte jetzt den Verdacht, daß die Kuh milzbrandkrank sei, doch wurde sie ohne daß sich der Geselle und der Lehrling — unser Patient — Gedanken machten, fertig ausgeschlachtet. Am nächsten Morgen kam der Tierarzt, um üblicherweise die Besichtigung vorzunehmen. Während bei der einfachen Besichtigung — wenigstens nach Angabe des Lehrlings — anscheinend keine krankhaften Veränderungen festgestellt wurden, ergab die gewohnterweise vorgenommene mikroskopische Untersuchung Veränderungen im Sinne von Milzbrand. Auch der Kreistierarzt nahm sich des Falles an und machte, wie der Junge jetzt angibt, alle beim Schlachten dabei Gewesenen ausdrücklich auf die Erkrankung und ihre Schwere aufmerksam und ermahnte sie, auf die kleinsten Veränderungen an Händen und Armen zu achten und dann sofort zum Arzt zu gehen; es sei möglich, daß der Milzbrand auf die Fleischer übertragen werden könnte. Interessanterweise kam jetzt auch noch heraus, daß die Kuh vollständig verworfen und das Schlachthaus zwei Tage polizeilich gesperrt wurde.

Veränderungen auch geringfügigster Art an den genannten Gliedmaßen hat der Junge angeblich nicht erlebt, sondern eben die geschilderten Veränderungen am rechten Auge und diese hat er nun in allzu strenger Befolgung der tierärztlichen Anweisung nicht mit dem kranken Tier in Zusammenhang bringen zu müssen geglaubt.

Nun ließen wir uns natürlich möglichst genau die Entstehung der uns dargebotenen Veränderungen am rechten Auge erzählen: Sechs Tage nach dem Schlachten, am 16. März 1935, vormittags sagt der Meister zu ihm, daß er einen „Pickel" am Oberlid des rechten Auges habe und daß es auch geschwollen sei. Der Junge hatte das selbst noch garnicht bemerkt und hatte auch nicht die geringsten Schmerzen. Der Meister riet ihm, auf jeden Fall das Auge mit essigsaurer Tonerde zu kühlen. Eine Verschlimmerung trat im Laufe dieses Tages nicht auf, doch war am folgenden Morgen das rechte Auge vollständig zugeschwollen, sodaß der Junge mit diesem Auge nicht mehr sehen konnte. Er suchte jetzt einen Arzt auf, dem er freilich auch nichts von dem Schlachten einer milzbrandkranken Kuh erzählte. Auf dessen Anordnung kühlte er mit Borwasser; eine Besserung trat begreiflicherweise nicht auf, aber auch keine Verschlechterung. Am nächsten Morgen war auch die Umgebung des Auges bedrohlich angeschwollen, sodaß der behandelnde Arzt ihn sofort in die Universitäts-Augenklinik Halle a/S überwies.

Die erste Untersuchung hatte den oben bereits berichteten Befund ergeben. Das Röntgenogramm zeigte gegenüber links eine homogene Verschattung der rechten Gesichtshälfte bis etwa zum Jochbein. Nebenhöhlenveränderungen konnten jedenfalls nach dem Röntgenbild und nach dem darauf gerichteten physikalischen Befund ausgeschlossen werden, — waren auch nicht erwartet. Der Vollständigkeit halber mag noch bemerkt werden, daß am linken Auge keinerlei krankhafter Befund erhoben werden konnte. Das Sehvermögen für die Ferne und Nähe war normal.

Im Laufe dieses Tages nahm der krankhafte Befund noch zu, sodaß am Abend bereits eine Ausdehnung der Schwellung bis unter den Kieferwinkel nachweisbar war; die Temperatur betrug 39,9. Das Oberlid war jetzt im ganzen gerötet, und um die Lidspalte haben sich Bläschen mit durchsichtigem, gelblichem Inhalt gebildet. Die eben erwähnte Rötung hatte aber ganz und garnicht den typischen Farbcharakter und die Ausdehnungsweise (zackige Begrenzung), wie man sie beim Erysipel gewöhnt ist, und erst recht mußte uns die beschriebene Bläschen-Eruption zwingen, das Erysipel als Differentialdiagnose bei der vorliegenden Krankheit fallen zu lassen. Der ganze Befund ließ vielmehr — vor allem im Zusammenhang mit der zweiten Anamnese — die Diagnose Milzbrandinfektion nahezu sicher erscheinen; auf das Ergebnis der natürlich geplanten bakteriologischen Untersuchung brauchte daher nicht gewartet zu werden. Die Therapie war ohnehin gegeben; wir injizierten Milzbrandserum (Behring) und zwar in mittleren Dosen (30 ccm intramusculär, am nächsten Morgen 30 ccm i. m. und 10 ccm

intravenös und am Abend desselben Tages 25 ccm i. v. und am 4. Tag nochmals 30 ccm i. m.). Als symptomatische Behandlung wurden die erkrankten Stellen mit Borsalbe eingerieben und feuchte Verbände gemacht. Mit Analgeticis konnten wir zurückhaltend sein, dagegen mußten wir zeitweise wegen schlechten Pulses Excitantien (Kardiazol) verordnen. Bild Nr. 1 soll dazu dienen, die Ausdehnung der Schwellung sowie die beschriebene Blasenbildung aufzuzeigen. (Die Bilder befinden sich am Ende der Arbeit.)

Trotz der Serumtherapie nahm die Schwellung in den ersten Tagen des Kliniksaufenthaltes bis zur Brust zu und ging auch auf die linke Gesichtshälfte über, wobei die Konsistenz derber wurde. Die Blasen auf den jetzt stärker geröteten Lidern sind erheblich größer geworden und zum Teil geplatzt und sezernieren eine trübe, gelbliche Flüssigkeit. Diese Flüssigkeit ergab nach Untersuchung des Hygienischen Institutes zahlreiche Anthraxbazillen im Ausstrich, also war die Diagnose jetzt auch bakteriologisch gesichert. An den Lidern nahm der Befund weiter zu: die Blasen wurden größer und die Lider nahmen im ganzen eine tiefblau-schwarze Farbe an. Die Bilder Nr. 2 und 3 mögen die geschilderten Verhältnisse demonstrieren.

Das Allgemeinbefinden war nebenher bemerkt nicht stärker gestört, als es bei den vorhandenen Temperaturen (bis 41,0) verständlich ist. Schüttelfrost trat nur einmal auf, etwa 3 Stunden nach der dritten Seruminjektion (25 ccm i. v.). Am 5. Tag des klinischen Aufenthaltes, also einen Tag nach der letzten Seruminjektion von 30 ccm intramusculär, war die Temperatur wieder normal und die Schwellung ging auffällig zurück. Eine Beeinträchtigung des Allgemeinbefundes lag nicht mehr vor. Die Behandlung konnte jetzt rein lokaler Natur sein. Da sich zwischen den übereinanderliegenden Lidern beim Verbandswechsel eitriges Sekret befand, wurde 1 mal täglich mit physiologischer Kochsalzlösung gespült. Nach Angabe des Patienten drang die Spülflüssigkeit auch bis an den Bulbus heran, doch kam sie aus der Lidspalte klar zurück, sodaß anzunehmen war, daß im Conjunctivalsack keine Sekretion vorlag. In den folgenden Tagen beginnen sich die nekrotischen Partien zu demarkieren und zwar sind dies große Teile des Ober- und Unterlides und Teile am äußeren und inneren Lidwinkel, also die ganze Umgebung des Auges. Die beiden Bilder Nr. 4 und 5 zeigen in progredienter Reihenfolge den Demarkationsprozeß.

Am 30. März 1935 konnte erstmalig der Bulbus flüchtig sichtbar gemacht werden und dabei fand sich, daß er nur mäßig oberflächlich injiziert war bei klarer, spiegelnder Hornhaut.

Der Befund am 10. April 1935, also etwa 3 Wochen nach Aufnahme in die Klinik, war folgender: Die nekrotischen Partien haben sich fast vollständig gereinigt. Das Oberlid wird

durch Narbenzüge mäßig ektropioniert. Am äußeren und inneren Lidwinkel und unterhalb des inneren Teiles des Unterlides haben sich tiefe Wundtaschen gebildet, aus denen noch eitriges Sekret abgesondert wird. Das Bild Nr. 6 mag als Illustration für den eben geschilderten Stand des Krankheitsverlaufes dienen; die Taschenbildung und die Verziehung des oberen Augenlides werden daraus deutlich.

Die Behandlung beschränkt sich nunmehr auf Spülen mit physiologischer Kochsalzlösung und Einstreichen von Unguentulansalbe in die Wundtaschen, um eine Sekretstauung zu vermeiden.

Die Cornea ist völlig klar und spiegelnd und auch die tieferen Abschnitte erscheinen makroskopisch völlig intakt.

Weitere 14 Tage später haben sich die Wundtaschen gereinigt und bis auf die unterhalb des Unterlides geschlossen. Das Oberlid steht in deutlicher Ektropiumstellung, und das Unterlid ist geringgradig entropioniert, doch schleifen die Zilien nicht auf dem Bulbus. Gegen das Oberlidektropium wird täglich ein Druckverband angelegt, der das Lid in annähernd normaler Stellung hält.

Der weitere Wundverlauf war völlig komplikationslos, und es trat auch insofern eine Besserung der Lidfunktion ein, als das Auge aktiv geschlossen werden konnte. Ein völliges Öffnen des Auges gelang aber wegen der narbigen Veränderungen besonders des Oberlides nicht vollkommen. Eine geringgradige Conjunctivitis ist vorläufig noch vorhanden, dagegen ist der Bulbus in allen seinen Abschnitten völlig intakt. Der Visus ist für die Ferne wie für die Nähe normal.

Mit diesem Befunde stand einer vorläufigen Entlassung des Patienten nichts im Wege. Von den beiden letzten Bildern bringt das 7. die Verheilung der Wundtaschen, während das 8. den vorläufigen Restzustand bei der Entlassung wiedergibt.

Letztgenanntes Bild, auf dem auch die rechte Hornhaut deutlich zu sehen ist, zeigt eindeutig den guten Verlauf der Erkrankung. Insbesondere ist daraus zu erkennen, wie wenig eigentlich von dem schweren ausgedehnten Entzündungsprozeß, wie ihn die ersten fünf Bilder zeigen, zurückgeblieben ist. Da der Visus nicht gestört ist und da durch die Wiederherstellung der aktiven völligen Lidschlußfähigkeit auch Reizerscheinungen am Bulbus, besonders an der Cornea, wie z. B. eine Keratitis e lagophthalmo, vermieden werden können, ist das Auge praktisch als gesund anzusehen. Wenn man außerdem noch das jugendliche Alter des Patienten — er ist 15 Jahre — berücksichtigt, das zu spontanen weiteren Verbesserungen des Lidapparates neigen dürfte, so wird man die Frage einer plastischen Operation ohne Bedenken noch weit hinausschieben können.

Wieweit überhaupt eine operative Korrektur noch nötig sein wird, werden erst Nachuntersuchungen in größeren Abständen ergeben.

Im Vorstehenden haben wir einen von uns auf Station beobachteten Fall von Lidanthrax in seinem klinischen Verlauf bis zum Abklingen aller Entzündungserscheinungen bezw. bis zur praktischen Heilung dargestellt. Ganz allgemein ist daraus zu entnehmen, daß der Verlauf des Krankheitsprozesses durchaus so war, wie es nach Beobachtung unserer Klinik und nach Literaturberichten bei Lidanthrax der Fall zu sein pflegt. Inwieweit die ersten Symptome der Erkrankung von der üblichen Form bei unserem Patienten als abweichend zu betrachten sind, wird später noch kurz hervorzuheben sein.

Vorerst mag mit einem Wort noch der Infektionsweise Erwähnung getan sein: Es handelt sich bei unserem Patienten um einen Lehrling aus dem Fleischergewerbe, also aus einem Gewerbe, das nach allen Erfahrungen am meisten die Möglichkeit bietet, sich mit Milzbranderregern zu infizieren. Bei dem heutigen Stand der tierärztlichen Überwachung des Schlachtgewerbes dürfte es fast ausnahmslos gelingen, dann, wenn bei Angehörigen des genannten Gewerbes Milzbrand in Erscheinung tritt, auch die Infektionsquelle nachweisen zu können. Für diese Betrachtungsweise spielt es natürlich keine Rolle, an welcher Stelle die Anthraxerkrankung lokalisiert ist. Unser Patient, bei dem nach den obigen Ausführungen die Milzbrandinfektion also am Augenlid erfolgt ist, hat sich diese bei seiner beruflichen Tätigkeit als Fleischergeselle geholt, die Erkrankung ist somit in jedem Falle als Berufskrankheit anzusehen. An anderen Berufen, die noch zu Anthraxinfektionen in irgend einer Form Anlaß geben können, kommen Fell- und Lumpenhändler oder Wollsortierer in Betracht. Auch unsere Klinik konnte vor Jahren einen Milzbrandfall — ebenfalls wieder am Augenlid — veröffentlichen, bei dem der Erkrankte ein Wollsortierer war. Besonders zu betonen ist vielleicht noch, wie wichtig es im allgemeinen schon ist, eine allseitig orientierte Anamnese zu erheben, speziell aber dann, wenn es Patienten sind, deren tägliche Beschäftigung — also Berufstätigkeit — erfahrungsgemäß zu bestimmten Infektionen schwererer oder leichterer Form führen können. Auf die Schilderung der Anamnese habe ich daher besonderen Wert gelegt.

Als Besonderheit unseres Falles möchte ich zunächst die Inkubationszeit hervorheben. Es ist nämlich tatsächlich nach allen einschlägigen Beobachtungen die Inkubationszeit des Anthrax auf 2—3 Tage zu veranschlagen; in seltenen Fällen, wie eben in unserem, muß aber mit einer längeren Inkubationszeit gerechnet werden. In dieser Hinsicht ist es vielleicht nicht un-

interessant, darauf hinzuweisen, daß ein Mithelfer bei der Schlachtung unserer Milzbrandkuh sogar erst nach 7 Tagen an Milzbrand erkrankte und zwar, wie aus dem freundlicherweise überlassenen Krankenblatt der Chirurgischen Universitäts-Klinik hervorgeht, an einem ganz typischen Milzbrandkarbunkel an der Stirn.

Dieser Parallelfall in der Chirurgischen Klinik, bei dem es sich also um einen typischen Milzbrandkarbunkel gehandelt hat, rückt auch die zweite Besonderheit der Erkrankung unseres Patienten in das rechte Licht. Nach der gerade deswegen etwas breiter gehaltenen Beschreibung der Krankheitserscheinungen konnte bei unserem Patienten in keiner Weise von einem typischen Milzbrandkarbunkel geredet werden, vielmehr mußte nach der Erscheinungsweise des von uns beobachteten Krankheitsbildes zum mindesten in der ersten Zeit die Möglichkeit des Vorliegens eines Erysipels in die differentialdiagnostische Betrachtungsweise einbezogen werden.

Weitere gerade auf diese besondere Erscheinungsform des Lidanthrax gerichtete Beobachtungen werden gesammelt werden müssen, um zu entscheiden, ob man dieses erysipelartige Krankheitsbild des Lidanthrax nicht doch noch häufiger findet und gleichsam als für einen bestimmten Prozentsatz aller Erkrankungen als typisch ansehen muß, sodaß man dann vielleicht sogar geradezu von einem „Milzbranderysipel" würde sprechen müssen.

Über die von uns vorgenommenen therapeutischen Maßnahmen braucht in dieser Zusammenfassung nichts besonders angeführt zu werden. Sie entsprechen den allgemein üblichen: Abgesehen von lokaler Behandlung und spezieller Krankenpflege Injektionen von Milzbrandserum. Zu bemerken ist dabei vielleicht nur, daß wir das Milzbrandserum zunächst intramusculär injizierten, dann aber wegen der Ausgedehntheit des Oedems und der Konstanz der hohen Temperaturen uns zu intravenösen Injektionen von genannten Serumdosen entschlossen. Bis auf einen durchaus in Kauf zu nehmenden Schüttelfrost haben wir davon keinen Schaden gesehen. Gegenüber den Angaben in der Literatur hielt sich unsere verabreichte Gesamtdosis durchaus in mittleren Grenzen (insgesamt 125 ccm.). Es soll aber auch nicht verschwiegen werden, daß manchen Ortes auch Erfolge dann erzielt wurden, wenn normales Pferde- oder Rinderserum injiziert wurde. Andere unterstützen das Milzbrandserum durch Neosalvarsan-Injektionen; wir selber sahen keine Veranlassung, nach dem günstigen Erfolg des spezifischen Serums von diesem Vorschlag Gebrauch zu machen. Auch eine Diskussion darüber, ob tatsächlich unspezifisches Serum allein genügt, ob also mit anderen Worten auch die Wirkung des Milz-

brandserums lediglich als Wirkung im Sinne einer unspezifischen Eiweißwirkung aufzufassen ist, erscheint uns eben nicht sonderlich wichtig. Solange gut fundierte wissenschaftliche Ergebnisse über eine derartig angewendete Behandlungsweise fehlen, wird man zweifellos auf alle Fälle eines Versuches mit der vielleicht doch spezifisch wirkenden Milzbrandseruminjektion nicht entraten wollen.

Literatur-Verzeichnis.

Brugsch: Lehrbuch der Inneren Medizin. 1930, I. Band, S. 510 ff.

Gallemaerts: Ein schwerer Fall von Pustula maligna der Lider, geheilt durch spezifische Behandlung. Ref. im Zentralblatt d. ges. Ophth. 1926, Bd. 15, S. 770.

Grouven: In Lehrbuch der Haut- und Geschlechtskrankheiten von Rieke. 1918.

Killig: Milzbrand des Auges. Ref. im Zentralbl. f. d. ges. Ophth. 1923, Bd. 9, S. 456.

Kolle-Hetsch: Lehrbuch der pathogenen Mekroorganismen.

Kolle, R. Kraus u. P. Uhlenhut: Lehrbuch der pathogenen Mikroorganismen.

Lehmann-Neumann: Atlas und Grundriß der Bakteriologie. 1907.

Lexer: Allgemeine Chirurgie.

Martenstein: Milzbrand. Dermatologische Wochenschrift Nr. 19, 1934. S. 601.

de Rosa: Augenmilzbrand und Serumbehandlung. Ref. im Zentralbl. f. d. ges. Ophth. 1924. Bd. 12. S. 74.

Seissiger: Zwei klinisch bemerkenswerte Fälle von Lidanthrax. Zeitschrift für Augenheilkunde 1926. Bd. 60. S. 264 ff.

Am Schlusse meiner Ausführungen ist es mir eine angenehme Pflicht, dem Direktor der Universitäts-Augenklinik Halle a/S., Herrn Prof. Dr. Clausen, für Überlassung des Themas und seine stete Förderung meinen verbindlichsten Dank auszusprechen.

Lebenslauf.

Am 19. Nov. 1909 wurde ich, — Viktor, Günther, Waldemar Kitzig, — als 4. Kind des Pfarrers Eckhardt Kitzig in Spechtsdorf, Kreis Arnswalde, geboren. Von 1916—19 besuchte ich die Volksschulen in Sehlitz/Saale und Frankleben und die Mittelschule in Merseburg. Von 1919 war ich Schüler des humanistischen Domgymnasiums in Merseburg, woselbst ich 1928 das Abitur ablegte. Dem Studium der Medizin widmete ich mich in Halle (SS. 1928 — WS 1930) und Rostock (SS 1930) woselbst ich die ärztliche Vorprüfung bestand. Während der klinischen Semester studierte ich ausschließlich in Halle und bestand hier im Dezember 1933 das medizinische Staatsexamen. Am 28. Dezember 1934 wurde ich approbiert.

Bild 1.

Bild 2.

Bild 3.

Bild 4.

Bild 5.

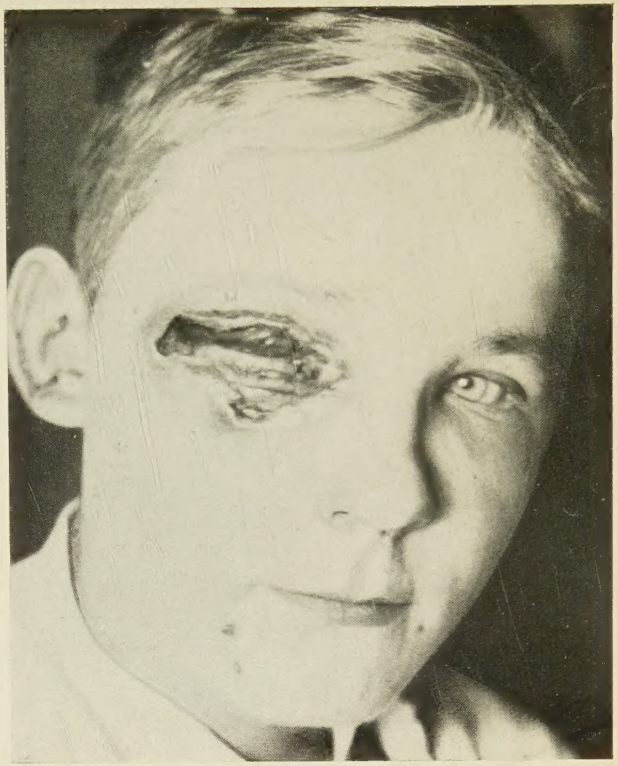

Bild 6.

Bild 7.

Bild 8.